ANKEM Derg 2004;18(3):168-171.

SEPSİS: İKİ OLGU TARTIŞMASI*

Bilgehan AYGEN, Mehmet DOĞANAY

Erciyes Üniversitesi Tıp Fakültesi, Klinik Mikrobiyoloji ve İnfeksiyon Hastalıkları Anabilim Dalı, KAYSERİ

ÖZET

İki sepsis olgusu sunulmuş, adım adım tanıya gidiş ve uygulanan tedavi verilmiş, konuyla ilgili tamamlayıcı bilgiler tartışılmıştır.

Anahtar sözcük: *sepsis*

SUMMARY

Sepsis: Discussion on Two Cases

Two cases of sepsis were presented and the diagnosis and treatment were discussed by step and step. The complementary knowledge was also mentioned when it is appropriate.

Key words: *sepsis*

OLGU 1

E. Ç., 33 yaşında, bayan, evli, bir çocuklu, çalışmıyor, Nevşehir'den geliyor.

Yakınmalar: Ateş, şuur bozukluğu.

Öykü: Son 2-3 gündür baş dönmesi, halsizlik, iştahsızlık, üşüme, titreme, giderek artan nefes darlığı ve ateş yakınmaları olan hasta ani şuur bozukluğu nedeniyle acil servise getiriliyor.

Özgeçmiş: Altı yıldır zaman zaman idrar inkontinansı oluyormuş. İki yıl önce üretral darlık (?) tanısı konmuş. Oniki gün önce üriner sistem infeksiyonu tanısı ile beş gün süreyle intramüsküler antibiyotik (?) tedavisi verilmiş. Oniki yıldır 1-2 paket / gün sigara kullanıyor.

Soygeçmiş: Özellik yok

Sistemik muayene bulguları: Genel durumu kötü, şuuru bulanık, kooperasyon kurulamıyor. Kan basıncı: 90/50 mmHg, nabız: 116/dk ve ritmik, solunum sayısı: 30/dk, ateş: 35.8ºC.

Diğer pozitif bulgular

- Ağız hijyeni kötü
- Bilateral, hafif periorbital ödem
- Konjuktivalar soluk
- Kalp sesleri taşikardik
- Solunum sesleri takipneik, bilateral yaygın kaba raller ve yer yer ronküs duyuluyor
- Ağrılı uyaranları lokalize edebiliyor ve alt ekstremitelerde bilateral derin tendon refleksleri zayıflamış.

Laboratuvar bulguları

Periferik kan bulguları: Hb: 12.3 g/dL, BK: 31,500/mm^3, periferik yayma: % 70 nötrofil, % 20 çomak, % 10 lenfosit, trombosit sayısı: 240,000/mm^3, sedimentasyon hızı: 45 mm/saat, CRP: 80 mg/L.

Biyokimyasal testler: BUN: 42 mg/dL, kreatinin: 1.3 mg/dL, diğer parametreler normal. Kan gazları: pO_2: 61, pCO_2: 50.1, O_2 saturasyonu: % 88, HCO_3: 20.3, pH: 7.16.

İdrar incelemesi: 3260 lökosit/mm^3, idrar örneğinin

Yazışma adresi: Bilgehan Aygen. Erciyes Üniversitesi Tıp Fakültesi, Klinik Mikrobiyoloji ve İnfeksiyon Hastalıkları Anabilim Dalı, KAYSERİ
Tel.: (0352) 437 37 69
e-posta:baygen@erciyes.edu.tr
Alındığı tarih: 31.08.2004, revizyon kabulü: 10.09.2004

* 19. ANKEM Klinikler ve Tıp Bilimleri Kongresi'nde Birlikte Çalışalım-3 sunumu (30 Mayıs-3 Haziran 2004, Antalya).

Gram boyamasında Gram negatif çomaklar görüldü.

Akciğer grafisi: ARDS ile uyumlu görünüm (Resim 1).

BOS bulguları: Normal.

Endotrakeal aspirasyon (ETA) örneğinin incelenmesi: Pürülan kriter pozitif, yaygın Gram negatif çomak ve az miktarda Gram pozitif ikili kok görüldü.

Fibrinojen ve fibrin yıkım ürünleri: Normal

Tedavi

Destek tedavisi (santral venöz basınç takibi, intravenöz sıvı ve elektrolit replasmanı, ventilatör uygulaması…) ve parenteral seftriakson (2 x 2 g/gün) + amikasin (2 x 500 mg/gün) başlandı.

Tedaviden iki gün sonra: Kan basıncı: 110/70 mmHg, nabız: 92/dk, ateş: 38.6ºC, Hb: 11.7 g/dL, BK: 16,300/mm^3, periferik yaymada sola kayma devam ediyor. BUN: 14 mg/dL, kreatinin: 1.1 mg/dL bulundu ve kan gazlarında belirgin düzelme gözlendi. Hastanın kan, idrar ve ETA kültürlerinden aynı antibiyotik duyarlılık özelliklerine sahip *Escherichia coli* izole edildi. Suş ampisilin/sulbaktam, kotrimoksazol, sefuroksim, seftriakson, sefiksim, gentamisin, amikasin, ofloksasin ve imipeneme duyarlı bulundu.

Tedaviden altı gün sonra: Genel durumu, vital ve laboratuvar bulguları giderek düzelen hasta ekstübe edildi.

Sonuç

Hastanın antimikrobiyal tedavisi (aminoglikozid tedavisi yedi gün) toplam 14 güne tamamlanarak taburcu edildi. Sonraki poliklinik kontrollerinde üretral darlık tanısı kesinleştirilerek operasyon planlandı.

İrdeleme

Fizik muayenede genel durum bozukluğu, şuur bulanıklığı, hipotansiyon, taşikardi, takipne ve hipotermi saptanan bu olguda ilk planda sepsis akla gelmelidir. Destek tedavisi hemen başlanmalı ve antimikrobiyal tedaviye karar verebilmek için gerekli incelemeler zaman kaybetmeden yapılmalıdır. Hastanın lökositozunun ve periferik yaymada nötrofil hakimiyetinin olması bakteriyel etiyolojiyi düşündürmektedir. Biyokimyasal incelemelerde prerenal azotemi saptanmıştır. BOS incelenmesi şuur bozukluğunun santral sinir sistemi infeksiyonuna bağlı olmadığını göstermiştir. Fizik muayene bulgularına ek olarak idrar örneğinin incelenmesinde lökositüri ve bakteriürinin varlığı üst üriner sistem infeksiyonunu düşündürmektedir. Yüksek CRP ve sedimentasyon değerleri de bu tanıyı desteklemektedir. Hastanın özgeçmişinde daha önce benzer tanıyla tedavi edildiği ve ürolojik problemlerinin olduğu dikkat çekmektedir. Akciğer grafisindeki bilateral infiltrasyon, ETA örneğinde pürülan kriter ile yoğun Gram negatif çomak ve kan gazlarında metabolik asidoz ile beraber respiratuvar asidoz saptanmıştır. Bu bulgular ürosepsise bağlı akciğer tutulumu ve ARDS tanısı koydurmuştur. Multiorgan yetmezliğine yol açan bu ürosepsis olgusunda destek tedavisine ek olarak, Gram negatif mikroorganizmalara yönelik tedavi verilmiştir. İnfeksiyon odağı ve eldeki mikrobiyolojik veriler dikkate alınarak sinerjistik bir kombinasyon olan parenteral üçüncü kuşak sefalosporin ve aminoglikozid tedavisi başlanmıştır. Tedaviden iki gün sonra hastanın vital ve laboratuvar bulgularında çok belirgin düzelme sağlanmıştır. Akciğer grafisinde ödem görünümü kaybolmuş, bilateral hava bronkogramları içeren pnömonik infiltrasyon daha belirgin hale gelmiştir (Resim 2). Kan, idrar ve ETA kültürlerinden aynı antibiyotik duyarlılığına sahip *E.coli* izole edilmiş olup, verilen antibiyotiklere de duyarlı bulunmuştur. Bu nedenle başlangıç ampirik antimikrobiyal tedavi değiştirilmemiştir. Giderek düzelen hastanın tedavisinin yedinci gününde aminoglikozid kesilerek sefalosporin tedavisi 14 güne tamamlanmıştır.

Genel bilgiler

Sepsisli hastalarda antimikrobiyal tedavi seçiminde olası infeksiyon odağı ve bu odakta en sık infeksiyona neden olabilecek patojenlerin bilinmesi gerekir. Primer infeksiyon odağının belirlenmesi tedavinin başarısında çok önemlidir. Sepsiste akciğer infeksiyonları en sık karşılaşılan primer infeksiyon odağıdır. Bunu sırasıyla primer kan dolaşım infeksiyonları, intraabdominal ve üriner sistem infeksiyonları izlemektedir[6]. Ürosepsiste en sık saptanan patojenler *E.coli* başta olmak üzere Gram negatif aerop çomaklardır. Tekrarlayan üriner sistem infeksiyonlarında *Proteus*, *Pseudomonas*, *Klebsiella*, *Enterobacter*, *Enterococcus* türleri ile stafilokokların görülme sıklığı artmaktadır. Hastane kaynaklı infeksiyonlarda dirençli *Proteus*, *Klebsiella*, *Enterobacter*, *Pseudomonas*, *Staphylococcus* ve *Enterococcus* türleri sık izole edilmektedir [3,8].

Üriner sistem infeksiyonlarının komplike olmasını etkileyen birçok faktör bulunmaktadır. Bunlar yapısal bozukluklar (obstrüksiyon, vezikoüretral kaçış, fistül, v.b.), metabolik bozukluklar (diabet, gebelik, v.b.), konak yanıtını azaltan faktörler (transplantasyon, nötropeni, ürolojik girişimler, v.b.) olarak sınıflandırılabilir[8].

Toplum kaynaklı infeksiyonların tedavisinde sefotaksim, seftriakson gibi üçüncü kuşak sefalosporinler, siprofloksasin, levofloksasin gibi kinolonlar, ampisilin-sulbaktam, tikarsilin-klavulanat gibi beta-laktamlar, aminoglikozidler ve aztreonam kullanılabilir[1].

Resim 1: *ARDS ile uyumlu görünüm*

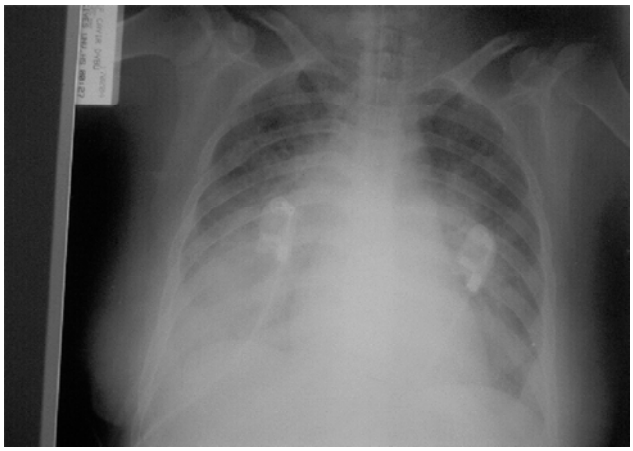

Resim 2: *Bilateral pnömonik infiltrasyon*

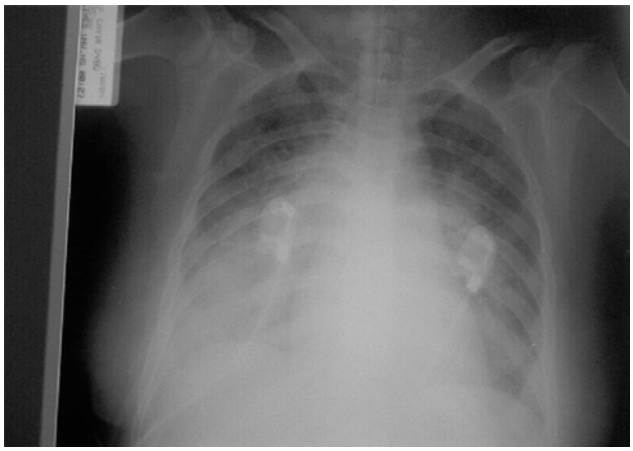

OLGU 2

M. K., 22 yaşında, bayan, evli, iki çocuklu, çalışmıyor, Kayseri'den başvurdu.

Yakınmalar: İştahsızlık, halsizlik, baş dönmesi, bulantı, ateş.

Öykü: Ateş dışındaki yakınmalar yaklaşık 15 gün önce başlamış. On gün önce titreme ile yükselen, özellikle akşama doğru artan ve gece terlemesi ile düşen ateş (ölçülmemiş) yakınması ortaya çıkmış. Beş gün önce de diz ve bel ağrıları olmaya başlamış. Başvurduğu hastanede penisilin (parenteral, doz ?) ve analjezik tedavisi uygulanmış. Dört gün yatarak tedaviyi takiben yakınmaları gerilemeyen ve kan hücrelerinin düştüğü ifade edilen hasta sevk edilmiş.

Özgeçmiş ve soygeçmiş: Özellik yok.

Sistemik muayene bulguları: Genel durumu orta, şuur açık, koopere ve oryante. Kan basıncı 85/50 mmHg, nabız: 122/dk ve ritmik, solunum sayısı: 32/dk, ateş: 39.2ºC. Ağız hijyeni kötü, kalp sesleri taşikardik ve mezokardiyak odakta belirgin 1-2º sistolik üfürüm var. Karaciğer kot altında yaklaşık 4 cm ele geliyor, traube alanı kapalı. APACHE II skoru: 25 bulundu.

Laboratuvar bulguları

Periferik kan bulguları: Hb: 10.1 g/dL, BK: 2,600/mm^3, periferik yayma: % 48 nötrofil, % 44 lenfosit, % 4 monosit, % 4 atipik mononükleer hücre, trombosit sayısı: 94,000/mm^3, sedimentasyon hızı: 58/ saat, CRP: 58 mg/ L.

Biyokimyasal testler: AST: 202 U/L, ALT: 86 U/L, GGT: 133 U/L, LDH: 687 U/L, diğer parametreler normal.

Akciğer grafisi, idrar bulguları ve kan gazları: Normal.

Ekokardiyografi: Normal.

Batın ultrasonografisi: Karaciğer midklaviküler hatta yaklaşık 164 mm olup, ekosu artmıştır. Dalak uzun aksı 142 mm olup, homojendir.

Kemik iliği aspirasyonu: Mikroorganizma görülmedi, ilk 24 saatte kültürde üreme yok.

Kan kültürleri: İlk 24 saatte üreme yok.

Kemik iliği aspirasyonu hematolojik inceleme: Normosellüler kemik iliği, miyeloid ve eritroid seride baskılanma mevcut. Kimi atipik lenfositlerde artış ile birlikte minimal intertisiyel lenfosit infiltrasyonu ve megakaryositlerde azalma izlenmektedir.

Ampirik antimikrobiyal tedavi

Siprofloksasin 2 x 400 mg İV + gentamisin 1 x 240 mg İV.

Yatıştan bir gün sonra: Kan basıncı: 100/60 mmHg, nabız: 128/dk, solunum sayısı: 28/dk, ateş: 38.6ºC idi. Hb: 9.5 g/dL, BK: 1,900/mm^3, trombosit sayısı: 78,000/mm^3, AST: 391 U/L, ALT: 113 U/L, GGT: 191 U/L, LDH: 789 U/L bulundu.

Yatıştan iki gün sonra: Kan basıncı: 110/70 mmHg, nabız: 130/dk, solunum sayısı: 24/dk, ateş: 39.9ºC ve hastanın şuurunda bozulma var, diğer nörolojik bulgular doğal. Hb: 9.7 g/dL, BK: 1,800/mm^3, trombosit: 65,000/mm^3, AST: 502 U/L, ALT: 120 U/L, GGT: 190 U/L, LDH: 876 U/L, BOS bulguları normal.

Yatıştan üç gün sonra: Vital bulgular ve laboratuvar bulgularında belirgin değişiklik yok, şuur daha iyi. Kemik iliği aspirasyon kültüründe Gram negatif kokobasil (*Brucella* spp.?) üremesi ve brusella tüp aglütinasyon testi: 1/2560 titrede pozitif olarak bildirildi. Ampirik antimikrobiyal tedavi kesilerek doksisiklin (2 x 100 mg) ve rifampisin (1 x 600 mg) kombinasyonu başlandı.

Yatıştan beş gün sonra: Klinik tablo giderek düzeliyor, APACHE II skoru: 12 bulundu. Hb: 9.5 g/dL, BK: 3,200/mm^3, trombosit sayısı: 83,000/mm^3, AST: 276 U/L, ALT: 78 U/L,

GGT: 95 U/L, LDH: 480 U/L. İki kan kültüründe de *Brucella* spp. izolasyonu bildirildi.

Sonuç

Hasta 10 gün hastanede olmak üzere toplam altı hafta antimikrobiyal tedavi aldı. Yapılan kontrollerde organ tutulumlarının düzeldiği ve hastanın tamamen sağlığına kavuştuğu gözlendi.

İrdeleme

Genel durum ve vital bulgularda bozukluk, kardiyak üfürüm, hepatosplenomegali, lenfositoz, karaciğer ve kemik iliği tutulum bulguları olan bu akut seyirli olguda öncelikle infektif endokardit, bruselloz ve sepsis gibi sistemik infeksiyon hastalıkları akla gelmelidir. Ayırıcı tanıda kemik iliğini tutan hematolojik malignitelerin de ekarte edilmesi gerekir. Tanı için gerekli incelemeler hızlı bir şekilde yapıldıktan sonra antimikrobiyal tedaviye zaman kaybetmeden başlanmalıdır. Bu hastada ekokardiyografi bulguları normal bulunmuş ve kemik iliği aspirasyon materyali incelemesi hematolojik maligniteyi düşündürmemiştir. İnfeksiyon odağını ortaya koymaya yönelik diğer araştırmalar hızla devam ederken, hastanın genel durumunun çok kötü olması göz önüne alınarak odağı belirlenemeyen sepsis ön tanısı ile antibiyotik tedavisi başlanmıştır. Sepsis etiyolojisinde Gram negatif bakterilerin ön planda olması ve bruselloz tanısının da ekarte edilememesi nedeniyle tedavide kinolon ile aminoglikozid kombinasyonu tercih edilmiştir. Tedaviden iki gün sonra hastada şuur bozukluğu ortaya çıkmış, ancak yapılan BOS incelenmesi normal bulunmuştur. Daha sonraki takiplerde bruselloza özgü serolojik test pozitif gelmiş ve bakteri izole edilmiştir. Akut başlangıçlı, bakteriyemi ve multiorgan tutulumu ile seyreden bu bruselloz olgusunda ampirik tedavi kesilmiş ve bruselloz için standart tedavi protokollerinden biri olan doksisiklin ile rifampisin kombinasyonu başlanmıştır. Giderek genel durumu ve patolojik bulguları düzelen hasta taburcu edilmiş ve antimikrobiyal tadavi altı haftaya tamamlanmıştır.

Genel bilgiler

Bruselloz subklinik veya asemptomatik, akut, subakut, kronik ve lokalize klinik formlarda seyredebilen bir infeksiyon hastalığıdır. Akut klinik tablo hastalığın tipik formu olup ateş (> % 85), halsizlik, yorgunluk, baş ağrısı, sırt ağrısı, iştahsızlık, kilo kaybı, miyalji, artralji ve depresyon sık görülen semptomlardır. Çoğunlukla saptanan bulgular artrit (% 40-50), hepatomegali (% 6-35) ve splenomegalidir[5,7,9,11]. Kliniğimizde yapılan ve 480 bruselloz olgusunun değerlendirildiği bir araştırmada en sık saptanan klinik tablonun % 67.1 oranıyla akut form olduğu bulunmuştur. Geri kalan olguların % 25.2'sinin subakut, % 5'inin kronik klinik tablo ile başvurduğu ve % 2.7'sinin asemptomatik olduğu belirlenmiştir. Yüzotuzüç olguda (% 27.7) komplikasyon saptanmış ve kan kültür pozitifliği ise % 41.1 bulunmuştur[2]. Bruselloza bağlı hematolojik komplikasyonlar anemi, lökopeni, trombositopeni, pansitopeni, pıhtılaşma bozuklukları ve yaygın damar içi pıhtılaşmadır. Hepatobiliyer sistem tutulum bulguları ise karaciğer fonksiyon testlerinde bozulma (% 30-90), nongranülomatöz veya granülomatöz hepatit, karaciğer absesi, dalak absesi, splenik kalsifikasyon, akut kolesistit, pankreatit ve spontan bakteriyel peritonit olarak sıralanabilir[2,5,12]. Kinolonlar *Brucella* cinsinden bakterilere in-vitro etkili ajanlardır. Buna karşın monoterapi ile relaps oranı yüksektir ve tedavi başarısızlığı % 31-66 olarak bildirilmektedir. Günümüzde kinolonlar kombinasyon tedavilerinde rezerv olarak düşünülmesi gereken antibiyotiklerdir[2,4,10].

KAYNAKLAR

1. Aygen B: Sepsiste antimikrobiyal tedavi ilkeleri, "Arman D, Uzun Ö (eds): İnfeksiyon Hastalıkları Tedavi Dizisi 7 – Sepsis ve Tedavisi, 1. baskı" kitabında s. 99, Bilimsel Tıp Yayınevi, Ankara (2004).
2. Aygen B, Doğanay M, Sümerkan B, Yıldız O, Kayabaş Ü: Clinical manifestations, complications and treatment of brucellosis: a retrospective evaluation of 480 patients, Méd Mal Infect 2002;32:485.
3. Doğanay M: Sepsis, "Willke A, Söyletir G, Doğanay M (eds): İnfeksiyon Hastalıkları ve Mikrobiyolojisi, 2. baskı" kitabında s. 621, Nobel Tıp Kitabevleri, İstanbul (2002).
4. Doğanay M, Aygen B: Use of ciprofloxacin in the treatment of brucellosis, Eur J Clin Microbiol Infect Dis 1992;11:74.
5. Doğanay M, Aygen B: Human brucellosis: an overview, Int J Infect Dis 2003;7:173.
6. Fish DN: Optimal antimicrobial therapy for sepsis, Am J Health Syst Pharm 2002;59 (Suppl 1):13.
7. Memish Z, Mah MW, Al Mahmoud S, Al Shaalan M, Khan MY: Brucella bacteremia: clinical and laboratory observations in 160 patients, J Infect 2000;40:59.
8. Sobel JD, Kaye D: Urinary tract infections, "Mandell GL, Bennett JE, Dolin R (eds): Principles and Practice of Infectious Diseases, 5. baskı" kitabında s. 773, Churchill Livingstone, Philadelphia (2000).
9. Solera J, Martinez-Alfaro E, Espinosa A: Recognition and optimum treatment of brucellosis, Drugs 1997;53:245.
10. Sümerkan B, Doğanay M, Bakışkan V, Fazlı ŞA, Aygen B: Antimicrobial susceptibility of clinical isolates of Brucella melitensis, Turkish J Med Sci 1993;18:17.
11. Trujillo IZ, Zavala AN, Caceres JG, Miranda CQ: Brucellosis, Infect Dis Clin North Amer 1994;8:225.
12. Young EJ: Brucella species, "Mandell GL, Bennett JE, Dolin R (eds): Principles and Practice of Infectious Diseases, 5. baskı" kitabında s. 2386, Churchill Livingstone, New York (1995).